Реферат-презентация работы

Разработка и внедрение методики внутриутробной хирургической коррекции миеломенингоцеле (spina bifida) у плода, пролонгирования беременности, родоразрешения, лечебной и реабилитационной программы для детей, рожденных после внутриутробной коррекции миеломенингоцеле.

Общество с ограниченной ответственностью «ХАВЕН» (ООО «ХАВЕН»)
(Клинический госпиталь «Лапино»)

1. Курцер Марк Аркадьевич – академик РАН, директор Филиала компании МД Медикал Груп Инвестментс ПЛС, врач акушер-гинеколог АО «МД ПРОЕКТ 2000» (Клинический госпиталь MD GROUP). Руководитель работы;
2. Притыко Андрей Георгиевич - директор Государственного бюджетного учреждения здравоохранения города Москвы «Научно-практический центр специализированной медицинской помощи детям имени В.Ф. Войно-Ясенецкого Департамента здравоохранения города Москвы»;
3. Спиридонова Елена Игоревна - главный врач ООО «ХАВЕН» (Клинический госпиталь «Лапино»), врач акушер-гинеколог, кандидат медицинских наук.
4. Зверева Александра Владимировна - заведующий акушерским отделением патологии беременности, врач акушер-гинеколог ООО «ХАВЕН» (Клинический госпиталь «Лапино»), кандидат медицинских наук;
5. Соколовская Юлия Валерьевна – заместитель главного врача по педиатрической помощи, заведующий отделением реанимации и интенсивной терапии для новорожденных, врач анестезиолог-реаниматолог ООО «ХАВЕН» (Клинический госпиталь «Лапино»), кандидат медицинских наук;
6. Асадов Руслан Низами-оглы, врач-нейрохирург онкологического отделения Государственного бюджетного учреждения здравоохранения города Москвы «Научно-практический центр специализированной медицинской помощи детям имени В.Ф. Войно-Ясенецкого Департамента здравоохранения города Москвы»;
7. Полякова Ольга Владиславовна - заместитель главного врача по педиатрии, заведующий детским поликлиническим отделением, врач-педиатр ООО «ХАВЕН» (Клинический госпиталь «Лапино»), кандидат медицинских наук;

8. Кутакова Юлия Юрьевна – заместитель главного врача по организационно-методической работе, врач акушер-гинеколог АО «МД ПРОЕКТ 2000», кандидат медицинских наук;
9. Багдасарян Петрос Мартиросович - заместитель главного врача по анестезиологии-реанимации, врач анестезиолог-реаниматолог ООО «ХАВЕН» (Клинический госпиталь «Лапино»).

Краткое содержание работы.

С февраля 2016 года по январь 2020 года в Клиническом госпитале «Лапино» произведено 16 открытых оперативных вмешательств по поводу миеломенингоцеле (ММЦ) у плода. В настоящее время родилось 14 детей, две беременности пролонгируются.

Группа включения в работу: пациентки с диагностированным ММЦ у плода, верхняя граница уровня дефекта не выше Th1 и не ниже S1, аномалия Арнольда Киари II, срок гестации от 19 недель 0 дней до 25 недель 6 дней, нормальный кариотип, одноплодная беременность, возможность регулярного посещения госпиталя для наблюдения, а так же понимание пациенткой всех особенностей лечения, готовность соблюдать все необходимые требования.

Группа исключения: наличие других пороков развития плода, кифоз у плода более 30 градусов, инсулин-зависимый сахарный диабет у матери, истмико-цервикальная недостаточность, швы на шейке матки, предлежание плаценты, ВИЧ-инфицирование, гепатит В или С, резус-сенсибилизация, аномалии развития матки, заболевания матери, являющие противопоказанием к операции или общей анестезии.

Методика внутриутробной операции, анестезиологического пособия, пролонгирования беременности, родоразрешения пациенток после внутриутробной коррекции ММЦ.

Пациентки поступают накануне операции с целью проведения предоперационной подготовки и профилактической токолитической терапии. Оперативное вмешательство проводится на фоне общей комбинированной анестезии, где особая роль отделяется обезболиванию плода. После выполнения срединной или нижнесрединной лапаротомии,

брюшная полость вскрывается, матка выводится в разрез. Выбранное место разреза на матке фиксируется отдельными викриловыми швами на одном уровне для компрессии краев разреза. В промежутке между швами производится вскрытие полости матки при помощи коагуляции. Специализированным степлером производится утеротомия. Плод выводится спинкой с участком ММЦ в разрез. Далее проводится нейрохирургический этап. После резекции изменённых или избыточных кожных покровов спинно-мозговой грыжи нервная плакода и корешки спинно-мозговых нервов деликатно отделяются от стенок грыжевого мешка. Выполняется пластика дурального мешка с его герметичным ушиванием. Пластика дефекта задней стенки позвоночного канала проводится встречными мышечно-фасциальными лоскутами. После окончания нейрохирургического этапа, плод погружается обратно в полость матки. Восстанавливается целостность стенки матки, и брюшная стенка ушивается послойно.

В послеоперационном периоде пациенткам проводится токолитическая и профилактическая антибактериальная терапии в течение 2-3 недель. После выписки из стационара состояние плода, оценивается с помощью КТГ и УЗИ.

Пациентки родоразрешаются путем операции кесарева сечения в плановом порядке в сроке 37 недель беременности. В ходе оперативного вмешательства обязательно проводится метропластика: рубец на матке иссекается в пределах здоровых тканей и ушивается 3-х рядным швом.

а

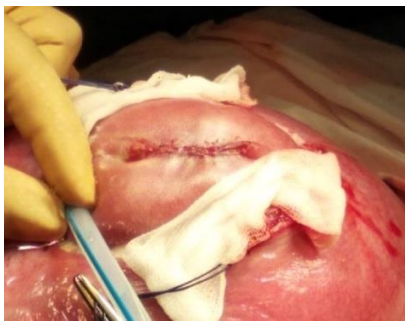

б

в

Рис. 4.а – интраоперационный снимок до операции, в центре грыжевого образования визуализируется узкая нервная плакода; б – интраоперационный снимок после нейрохирургического этапа, кожный дефект линейно ушит; в – фотография спины пациента сразу после рождения.

Наблюдение, лечение и реабилитация детей, рожденных после внутриутробной коррекции ММЦ.

В КГ «Лапино» разработана программа поэтапного наблюдения новорожденных, перенесших внутриутробную коррекцию ММЦ. Сразу после рождения дети поступают в отделение реанимации и интенсивной терапии, где проводится респираторная поддержка, медикаментозное лечение, коррекция выявленных нарушений. Разработана персонифицированная программа наблюдения, лечения и реабилитации детей после выписки из стационара. Программа включает ежемесячный контроль за развитием, здоровьем ребенка, проведение осмотров в составе консилиумов, клинико-лабораторное обследование. Реабилитационные курсы проводятся пациентам каждые 3 месяца жизни в течение 2-х недель. Программа включает ежедневные реабилитационные мероприятия: массаж, лечебное плавание, электромиостимуляция, низкоинтенсивная магнитотерапия, иглорефлексотерапия и фармакопунктура.

Результаты внутриутробной коррекции ММЦ у плода.

У исследуемых пациенток не наблюдалось таких осложнений, как хориоамнионит, преждевременная отслойка нормально расположенной плаценты, отек легких и преэклампсия. Важно отметить, что ни у одной из пациенток не произошло разрыва матки во время беременности. При визуализации рубца во время операции кесарева сечения в большинстве (9 из 14) наблюдений рубец оценивали как состоятельный. Так же не отмечалось перинатальных потерь.

При рождении у большинства детей (9 из 14) движения в нижних конечностях были сохранены в полном объеме, у 3 – снижены, у 2 – отсутствовали. В подавляющем числе наблюдений мышечный тонус был в норме, только у 2 детей был снижен. Рефлексы на нижних конечностях вызывались в половине наблюдений (7 из 14), были снижены у 5 детей, отсутствовали только у 2. Частота вентрикулоперитонеального шунтирования (ВПШ) у детей к 12 месяцам жизни значительно ниже в группе пренатального лечения, чем у оперированных после рождения (28,6% против 82%).

Более половины детей после внутриутробной операции способны передвигаться самостоятельно к 12 месяцам жизни. Их психоэмоциональное развитие в возрасте 6 и 12 месяцев приближено к возрастным нормам.

Достигнутый экономический эффект.

Согласно проведенным расчетам, расходы государства на детей с ММЦ прооперированных после рождения (проведение ВПШ и социальные выплаты инвалидам I группы) составляют ≈ 38 841 863 руб. ежегодно. Расходы государства на детей с ММЦ прооперированных внутриутробно (проведение ВПШ и социальные выплаты инвалидам II-III группы) составляют ≈ 19 350 825 руб. ежегодно (при присвоении всем детям после совершеннолетия статуса инвалид II группы и однократного проведения ВПШ в 31% наблюдений). Учитывая полученные результаты работы, детям прооперированным внутриутробно статус инвалид I группы не сможет быть присвоен. При выполнении внутриутробной коррекции ММЦ так же уменьшаются расходы на реабилитацию пациентов, на проведение ВПШ и последующие операции при дисфункциях шунтирующих систем;

уменьшаются расходы на оплату листов нетрудоспособности родителей пациентов за счет снижения количества госпитализаций в стационары; уменьшаются расходы на покупку и обслуживание инвалидных колясок в течении жизни пациента; улучшается возможность социальной адаптации и соответственно работоспособность пациентов, возможность их трудоустройства. Кроме того, при сохранении трудоспособности пациентов они являются налогоплательщиками. Ежемесячно от начисленной им заработной платы в бюджет РФ перечисляется 30,2% страховых взносов и 13% НДФЛ. В масштабах страны данная экономическая выгода значительна.

Методом выбора при беременности, осложненной пороком развития плода ММЦ, должна стать коррекция порока при открытой внутриутробной операции. Лучшие исходы, значительный экономический и социальный эффекты указывают на целесообразность внедрения внутриутробной хирургии ММЦ в лечебно-профилактических учреждениях Российской Федерации.